РОССИЙСКАЯ ОФТАЛЬМОЛОГИЯ ОНЛАЙН

Главная Поиск

Синдром красного глаза Видео Каталог Организации Издания Сборники статей

Вход

Источник

Отражение № 1 (13) 2022

Научные статьи

Реферат RUS Реферат ENG Литература Полный текст

УДК: 617.78-001-06:617.78-007.24-089

DOI: https://doi.org/10.25276/2686-6986-2022-1-75-78

Мирбабаева Ф.А., Янгиева Н.Р., Хикматов М.Н.

Изменение показателей зрительных функций при краниоорбитальных повреждениях

Ташкентский государственный стоматологический институт

Актуальность

Переломы скулоорбитального комплекса занимают второе место по частоте возникновения

Рис. 1. Состояние во время проведения операции по установке титановой пластины

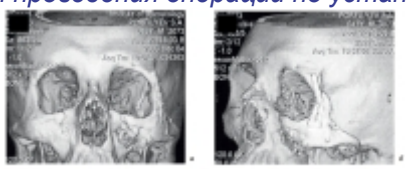

Рис. 2. Тот же пациент через 4 месяца после операции. Трехмерная реконструкция изображения СКТ лицевого черепа в прямой (а) и косой (б) проекциях. Восстановлена целостность орбитального кольца титановыми минипластинами

повреждения после переломов нижней челюсти [1, 3]. Устранение деформации скулоорбитально-верхнечелюстного комплекса представляет наиболее трудную задачу ввиду того, что в непосредственной близости от него расположены такой важный орган, как глаз, и система слезных путей [2, 4]. Ряд авторов утверждает, что травма глазницы с вовлечением глазного яблока и его вспомогательных органов составляет от 36 до 64 % среди всех травм лицевого скелета [1, 5]. Особенно высок уровень нарушения бинокулярного зрения при переломах нижней стенки орбиты, причем это наиболее распространенный вид среди всех переломов орбиты [3]. В связи с этим необходимость активного участия офтальмологов в диагностике и реабилитации пациентов с переломами орбиты подчеркивается многими исследователями [1, 2, 4].

Цель

Изучить нарушения зрительных функций у пациентов с переломами стенок орбиты в зависимости от их локализации.

Материал и методы

В основу работы положен анализ комплексного клинического обследования 62 пациентов с краниоорбитальными повреждениями, находившихся на стационарном лечении в отделениях ЧЛХ стоматологической клиники ТГСИ и многопрофильной клиники ТМА. Среди обследованных пациентов мужчин было 46 (74 %), женщин – 16 (26 %). Возраст пациентов колебался от 16 до 60 лет, средний возраст составил 39,8±5,8 года. Изолированные повреждения стенок глазниц встречались у 20 (32,4 %), сочетанные повреждения (скулоорбитальные) – у 42 (67,4 %) пациентов. Сочетанная травма орбиты включала повреждения глазного яблока (32 пациента), головного мозга (ЧМТ – 5 пациентов), ЛОР-органов (носа – 5 пациентов). Повреждения органа зрения во всех изучаемых нами случаях носили односторонний характер. Придаточные пазухи были изменены почти у всех пациентов, так как комплекс травмы орбиты включал переломы стенок орбиты, а следовательно, и изменения синусов. По сроку травма орбиты была условно подразделена на травму раннего периода (до 1 месяца после травмы) – 47 пациентов и травму позднего периода (более 1 месяца после травмы) – 15 пациентов.

С целью предотвращения осложнений со стороны органа зрения офтальмологами была проведена комплексная оценка офтальмологического статуса в сроки от 2 недель до 3 месяцев после полученных травм: стандартные методы – визометрия, рефрактометрия, тонометрия, периметрия, биомикроскопия, исследование бинокулярного зрения, офтальмоскопия и специальные методы – ультразвуковое обследование глазного яблока (А- и В-метод), сканирование орбитального пространства, а также был применен один из высокоточных современных методов оценки состояния сетчатки и зрительного нерва – оптическая когерентная томография (ОКТ). Объем офтальмологического обследования зависел от тяжести состояния больного. Больным с угнетением сознания до сопора и комы выполняли лишь офтальмоскопию.

Критерием для исключения проведения ОКТ явилась сопутствующая тяжелая травма других органов, в том числе среднетяжелая и тяжелая ЧМТ (ушиб головного мозга тяжелой и средней степени, внутричерепные гематомы, проникающие переломы свода и основания черепа).

Результаты

Травмы были получены при нападении, в драке, от ударов кулаком и ногами, в результате падения, автотравмы и др. Во всех случаях возникновения перелома орбиты травма наносилась тупым объектом достаточной плотности.

Наиболее характерной для больных с травмой орбиты явилась жалоба на двоение рассматриваемых объектов – постоянное или при отведении глаз в стороны. При внешнем осмотре положение глаза на травмированной стороне у 29 пациентов было правильным. У остальных глаз был смещен: у 18 пациентов книзу, экзофтальм без смещения глазного яблока наблюдали у 5 пациентов, энофтальм – у 10. У обследованных нами пациентов ширина глазной щели колебалась от 6 до 12 мм и в среднем составила 10±1,6 мм.

Клиническим признаком, характеризующим тяжесть посттравматических повреждений в орбите, является нарушение подвижности глазного яблока в деформированной орбите, развивающееся вследствие повреждения двигательных нервов либо в результате ущемления мышц в области перелома, либо вследствие снижения функциональной активности при мышечных гематомах.

Нами были выявлены нарушения окуломоторики у 25 (41,9 %) пациентов, дистопия глазного яблока – у 18 (29,0 %) пациентов. Нарушение подвижности глазного яблока и его положения в орбите у 18 (29,0 %) пациентов вызвало появление диплопии.

При нарушении окуломоторики определяли ограничение подвижности глазного яблока по четырем основным и по четырем промежуточным меридианам. При обследовании наиболее часто встречались нарушения подвижности вверх – 4 (16 %) и комбинированные формы – 1 (14,3 %). Видом дистопии глазного яблока у больных в остром периоде ЧМТ был экзофтальм. Он определялся у 5 пациентов, что составило 8,06 % от всех пациентов и 27,77 % от всех дистопий глазного яблока.

УЗИ глазницы выявило у 8 (12,8 %) пациентов признаки контузии глазодвигательных мышц, такие как увеличение толщины и неоднородность их эхоструктуры. Анализ данных визометрии показал, что острота зрения не была изменена у 8 (12,9 %) пациентов. Острота зрения (с максимальной коррекцией), равная 1,0, наблюдалась у 42 (67,7 %) пациентов, острота зрения 0,7–0,9 – у 7 (11,3 %) пациентов, острота зрения 0,5–0,6 – у 5 (8,1 %) пациентов.

Надо отметить, что субъективно 29 (46,8 %) пациентов отмечали снижение зрения в первые часы (дни) после травмы, однако на момент комплексного офтальмологического обследования (сроки после травмы от 2 недель до 3 месяцев) субъективное ухудшение зрения отмечали только 8 (12,9 %) пациентов. Основной причиной нарушения зрения было наличие травматической оптической нейропатии. Из 62 пациентов травматическая оптическая нейропатия была выявлена у 14 (22,6 %) пациентов. Контузии легкой степени тяжести выявлены в 42,5 % наблюдений, средней степени тяжести – в 48,1 %, тяжелой – в 9,4 %.

Проведение офтальмоскопии позволило выявить изменения картины глазного дна у 25 (40,3 %) пациентов. Травматическая ангиоретинопатия была диагностирована у 14 (22,58 %) пациентов, отек диска зрительного нерва вследствие его сдавления – у 5 (8,1 %), передняя ишемическая нейропатия – у 4 (6,5 %), задняя ишемическая нейропатия – у 2 (3,2 %), берлиновское помутнение сетчатки – у 1 (1,6 %) пациента. При проведении периметрии изменение периферического поля зрения было выявлено у 7 (11,3 %) пациентов, из них 1 (14,5 %) с травматической оптической нейропатией.

Изучение морфометрических параметров сетчатки и зрительного нерва методом ОКТ показало, что толщина сетчатки в трех областях – фовеа, парафовеа, перифовеа, а также состояние слоя нервных волокон сетчатки (СНВС) у большинства пациентов (70 %) соответствовали норме, у 13 (20,9 %) пациентов отмечались отклонения 1–2 показателей, а в 6 (9,6 %) случаях – отклонения более двух показателей. Во всех случаях отклонения были незначительными.

Все пациенты получали комплексную консервативную терапию, включающую кортикостероидные, гемолитические, антибактериальные, ноотропные, нейропротекторные, антиоксидантные и улучшающие микроциркуляцию препараты, витаминотерапию, физиотерапию (электрофорез по Бургиньону) со 2-й недели от начала заболевания, комплекс упражнений для экстраокулярных мышц, массаж глазного яблока.

Хирургическое лечение – реконструкция стенок орбиты – было проведено у 47 (77 %) пациентов. Закрытую репозицию скуловой кости с фиксацией крючком Лимберга проводили при переломе скуловой кости со смещением 30 (62,5 %) пациентам, реконструктивные вмешательства комбинированными имплантами – 14 (39,1 %) пациентам. При наличии показаний выполняли пластику стенок орбиты с использованием титановой пластинки и минипластинки с сеткой 4 (8,3 %) пациентам (рис. 1, 2).

У пациентов с тяжелой ЧМТ и тяжелой сочетанной травмой реконструктивные операции проводили в отсроченном периоде, после стабилизации состояния. При стабильном состоянии пациентов операции были выполнены в первые двое суток у 27 (56,2 %) пострадавших, до 7 суток – у 8 (16,6 %), до 14 суток – у 10 (20,9 %), спустя две недели и более – у 3 (6,25 %) пациентов.

В результате реконструктивных операций к моменту выписки положение глаза восстановлено полностью или частично у 60 пациентов (96,7 %), что составило 81,3 % от числа оперированных больных; глазодвигательные нарушения регрессировали у 61 (98,4 %), что составляет 83,9 % от числа оперированных пациентов.

Зрительные функции у больных с краниоорбитальными повреждениями восстановились полностью у 70,5 % ($p < 0,05$) пациентов, частично – у 25,1 %.

Выводы

1. Основными офтальмологическими симптомами при орбитальной травме, повлекшими стойкую утрату общей трудоспособности, являются дистопия глазного яблока, нарушения окуломоторики и диплопия.

2. Комплексное офтальмологическое обследование пациентов с использованием традиционных и специальных методов позволяет исключить наличие патологии органа зрения при сочетании черепно-мозговой травмы легкой степени тяжести с травмой орбиты, что должно обеспечить объективный подход в квалификации степени тяжести.

3. Проведение реконструктивных операций в раннем периоде краниоорбитальной травмы позволяет добиться регресса глазодвигательных нарушений в 98,4 % ($p < 0,05$), дистопии глазного яблока – в 82,5 % ($p < 0,05$), диплопии – в 86,5 % ($p < 0,05$) и получить хорошие косметические исходы.

Сведения об авторах:

Мирбабаева Феруза Абдусамадовна, к.м.н., доцент кафедры офтальмологии, Ташкентский государственный стоматологический институт

E-mail: mirbabaevaferuza@gmail.com

Янгиева Нодира Рахимовна, д.м.н., доцент, заведующая кафедрой офтальмологии

Хикматов Миркамол Нуралиевич, ассистент кафедры офтальмологии

Information about the authors:

Mirbabaeva Feruza Abdusamadovna, Cand. Sci. (Med.), Associate Professor, Chair of Ophthalmology, Tashkent State Dental Institute

E-mail: mirbabaevaferuza@gmail.com

Yangieva Nodira Rakhimovna, Doct. Sci. (Med)., Associate Professor, Head of Chair of Ophthalmology

Hikmatov Mirkamol Nuralievich, assistant, Chair of Ophthalmology

Страница источника: 75-78

OAI-PMH ID: oai:eyepress.ru:article47661

Просмотров: 64

ГЛАВНАЯ

ПОИСК

РЕПОЗИТОРИЙ OAI—PMH

Репозиторий Российская Офтальмология Онлайн по протоколу OAI-PMH

КОНФЕРЕНЦИИ

Офтальмологические конференции и симпозиумы

ВИДЕО

Видео докладов



Онлайн доклады

Вебинар
Целевые уровни ВГД в терапии глаукомы



Сателлитные симпозиумы в рамках научной конференции «Невские горизонты - 2022»