

## ОСОБЕННОСТИ КОМБИНИРОВАННОЙ МУЛЬТИМОДАЛЬНОЙ АНЕСТЕЗИИ КАК КОМПОНЕНТА АНТИНОЦИЦЕПТИВНОЙ ЗАЩИТЫ ПРИ АБДОМИНАЛЬНЫХ ВМЕШАТЕЛЬСТВАХ У ДЕТЕЙ

Файзиев О.Я., Юсупов А.С., Маматкулов И.Б., Бекназаров А.Б., Толипов М.Г.,

Ташкентский педиатрический медицинский институт.

### ■ S Резюме

*В статье представлены результаты решения актуальной современной проблемы адекватности анестезиологического обеспечения при плановых хирургических вмешательствах у детей с абдоминальной патологией.*

*Калит сузлар: особенности комбинированной мультимодальной анестезии, компонент антиноцицептивной защиты при абдоминальных вмешательствах у детей.*

## FEATURES OF COMBINED MULTIMODAL ANESTHESIA COMPONENT OF ANTINOCYCEPTIVE PROTECTION DURING ABDOMINAL INTERVENTIONS IN CHILDREN.

Fayziev O.Ya., Yusupov A.S., Mamatkulov I.B., Beknazarov A.B., Tolipov M.G.,

Tashkent Pediatric Medical Institute.

### ■ S Resume

*The article presents findings which may be useful for solving an urgent medical problem on the adequacy of anesthetic management during planned surgical interventions in children with abdominal pathology.*

## БОЛАЛАРДА КОМБИНИРЛАНГАН МУЛЬТИМОДАЛ АНЕСТЕЗИЯНИНГ АБДОМИНАЛ АРАЛАШУВИДАГИ АНТИНОЦИЦЕПТИВ КОМПОНЕНТ ХИМОЯСИ СИФАТИДАГИ ХУСУСИЯТЛАРИ

Файзиев О.Я., Юсупов А.С., Маматкулов И.Б., Бекназаров А.Б., Толипов М.Г.,

Ташкент педиатрия тиббиёт институти.

### ■ S Резюме

*Мақолада болаларда режалли жарро^лик амалиётларида замонавий долзарб адекват анестезиологик таъминоти муаммолари ечими тақдимотини натижаларни.*

*Калит сузлар: болаларда комбинирланган мультимодал анестезия, абдоминал аралашувидаги антиноцицептив компонент химояси сифатидаги хусусиятлари.*

### Актуальность

Антиноцицептивная система выполняет функцию "ограничителя" болевого возбуждения. Эта функция заключается в контроле за активностью ноцицептивных систем и предотвращении их перевозбуждения. Проявляется ограничительная функция в увеличении тормозного влияния антиноцицептивной системы в ответ на нарастающий по силе ноцицептивный стимул. Защита больных от операционной травмы и адекватность анестезии продолжает оставаться в центре внимания анестезиологов. [1,2,3]. Оптимальную эпидуральную анальгезию с применением бупивикаина, способна обеспечить наибольшей мере отвечающая принципу мультимодального подхода: "максимум эффекта - минимум побочных проявлений". [4,5,6]. Приблизиться к решению проблемы адекватности послеоперационного обезболевания можно, лишь реализуя в клинике концепцию комбинированной мультимодальной анестезии, предусматривающей одновременное назначение минимальных доз двух и более анальгетиков, обладающих различными механизмами действия и позволяющих достичь адекватной анальгезии при минимуме побочных эффектов. [7,8,9].

В настоящее время врачи имеют возможность воздействовать на каждый этап механизма формирования боли. Нарушение гемодинамики, детского организма при анестезиологическом обеспечении оперативных вмешательств в абдоминальной хирургии встречается

довольно часто, поскольку не разработано четких критериев для прогнозирования этих нарушений [10,11,12].

Приблизиться к решению проблемы адекватности послеоперационного обезболевания можно, лишь реализуя в клинике концепцию мультимодальной анестезии, предусматривающей одновременное назначение двух и более анальгетиков и методов обезболевания, обладающих различными механизмами действия и позволяющих достичь адекватной анальгезии при минимуме побочных эффектов [13,14,15].

В огромной, решающей, степени успех в лечении у детей хирургических заболеваний зависит не столько от детских хирургов, сколько от врачей анестезиологов проводящий наркоз. [16,17]. Это резко затрудняет последующее хирургическое вмешательство, ухудшает его результаты, а нередко является основной причиной инвалидизации и даже смерти ребенка. [18,19,20]. Поэтому предложенные методические рекомендации четко определяют не только вариант анестезиологического пособия, но и тактические сферы при абдоминальных операциях у детей. Детская анестезиология имеет немало отличий от взрослой анестезиологии. Они связаны с анатомо-физиологическими особенностями организма. [21,22].

Этот минимум нежелательных последствий достигается применением низких дозировок вводимых препаратов. Данная методика обеспечивает лучшие ранние результаты хирургической коррекции внутри- брюшной резекции в абдоминальной хирургии и меньшее количество

осложнений [23,24,25]. Анализируя, имеющиеся литературные данные, можно отметить, что многие вопросы и проблемы анестезии, при проведении абдоминальных операции с внутрибрюшной резекции у детей ещё остаются далеко нерешенными, поиск повышения эффективности анестезиологической защиты пациента во время хирургических вмешательств, продолжает оставаться актуальной проблемой. [26,27,28,29,30].

Целью исследования было изучение оценки эффективности показателей гемодинамики и биопотенциалы головного мозга у детей с использованием комбинированной мультимодальной анестезии в сочетании ЭА

при абдоминальных операциях.

## Материал и методы

В процессе исследования изучены показатели 76 детей (возрасте от 3 до 17 лет), подвергнувшиеся плановым оперативным вмешательствам на органах брюшной полости брюшно-промежностная проктопластика (БПП) с различными модификациями: наложение гастро-энтеро, энтеро-энтеро анастомозы, резекции язвы кишечника с различными признаками периоперационного болевого синдрома (табл.1).

**Распределение больных по характеру и виду оперативных вмешательств**

Таблица 1.

Вид оперативного вмешательства	1-гр	2-гр	всего
1. Реконструктивно-восстановительные операции при пороках развития и заболевания органов ЖКТ.	2	2	4
2. Холецистэктомии.	1	2	3
3. Наложения ДСРА и мезокавального анастомоза при портальной гипертензии (Спленэктомия).	2	1	3
4. Эхинококэктомии печени.	3	4	7
5. Брюшно-промежностная проктопластика	3	8	11
6. Трансанальное низведение сигмовидной кишки	4	1	5
7. Энтерокистома брюшной полости.	1	2	3
Всего	16	20	36

Из таблицы 1 видно, что выполнены следующие оперативные вмешательства: реконструктивно-восстановительные операции при пороках развития и заболевания органов ЖКТ у 4, холецистэктомии у 3, наложения ДСРА и мезокавального анастомоза при портальной гипертензии у 3, эхинококэктомии печени у 7, Брюшно-промежностная проктопластика у 11,

Трансанальное низведение сигмовидной кишки у 5 и энтерокистома брюшной полости у 3 пациентов.

По физическому статусу все больные соответствовали 3-4 классам ASA. Этапы исследования: до операции, премедикация, вводный период, период поддержки, период пробуждения.

Таблица 2.

**Распределение больных в зависимости от метода премедикации и анестезии**

1-гр	Атропин 0,1%-0,1мг/кг Сибазон 0,5%-0,3мг/кг Кетемин 5%-5мг/кг кетопрофен-1 мг/кг	Сибазон - 0,5мг/кг Профол - 2мг/кг Фентанил - 3мкг/кг Ардуан - 0,06мг/кг	Профол - 5мг/кг/час Фентанил - 5мкг/кг/час
2-гр	Атропин 0,1%-0,1мг/кг Сибазон 0,5%-0,3мг/кг, Кетамин 5%-5мг/кг, Кетопрофен - 1 мг/кг	Профол - 2мг/кг Фентанил - 1мкг/кг ЭА - бупивакаин - 2 мг/кг	Профол - 2мг/кг/час Бупивакаин - ЭА1 мг/кг

Проводилось исследование центральной гемодинамики методом эхокардиографии (ЭхоКГ), на аппарате APLIO 500 "TOSHIBA" (JAPAN). Контролировали показатели АД среднее (АДср), ЧСС, центрального венозного давления (ЦВД), кровопотери, уровня гемоглобина. Проводилась расчёт показателей центральной гемодинамики: ударный (УИ) и сердечный (СИ) индексы, средне динамическое давление (СДД), удельное периферическое сопротивление (УПС), частота сердечных сокращений (ЧСС) и фракция изгнания (ФИ). ЭЭГ исследование проводилось интраоперационно на электроэнцефалографе Digital Brain Electric Activity Mapping KT88-2400. Запись производилась в лобно-затылочных отведениях с использованием игольчатых электродов.

Статистическую обработку результатов проводили с использованием методов параметрического анализа.

Данные представлены в виде средней арифметической показателя (М) с указанием ошибки средней (m). Для суждения о достоверности и достоверности различий анализируемого показателя между сравниваемыми группами использовали t-критерий Стьюдента. Уровень достоверности коэффициента оценивали стандартным способом и считали приемлемым при  $p < 0,05$ .

## Результат и обсуждение

Показатели гемодинамики на первом этапе у больных детей первой группы, особо не отличающиеся от показателей второй группы исследуемых больных. В целом ЭЭГ носила характер смешанных ритмов из-за вариабельности ритмов ЭЭГ в детском возрасте

Однако, во втором (премедикационный фон) этапе, при сравнительном анализе оценки частоты сердечной сокращения (ЧСС), между двумя группами в зависимости от вводимых в эпидуральное пространство препаратов

анальгезия появлялась в разные сроки. Эффективность ее была различной, в данном этапе у второй группы пациентов показатель ЧСС была меньше на 12,2% по сравнению с таковыми, отмеченными у больных первой группы ( $p>0,05$ ). На ЭЭГ регистрировались альфа-волны амплитудой до 50мкВ, бета-волны амплитудой до 20 мкВ, появлялись группы низкочастотных волн, преимущественно тета-диапазона. Холинолитический эффект премедикации привёл к увеличению показателя ЧСС по сравнению аналогичным показателем дооперационного периода. Отмечалось уменьшение показателей - среднее диастолическое давление (СДД) на 3,57% и ударное периферическое сопротивление (УПС) на 8,61%, за счёт периферической вазодилатации и компенсировались умеренным увеличением ЧСС на 4,8%.

На этапе индукции ударный индекс (УИ), сердечный индекс (СИ) и СДД возросли соответственно на 9,45%, 5,16% и 18,16%. Незначительно по сравнению с этапом премедикации увеличилась фракция изгнания (ФИ) на 1,01%. А также, показатель УПС снизился на 14,27%. Через 15 мин после интубации трахеи по сравнению с предыдущим этапом исследования показатель СИ достоверно уменьшился на 16,2%. При этом, показатель УПС повысилась на 28,75%. Остальные показатели изменились незначительно. На ЭЭГ амплитуда альфа-волн увеличивалась, при этом их частота имела тенденцию к снижению. После введения фентанила и пропофола амплитуда бета-волн уменьшилась, с тенденцией увеличения частотной характеристики, отмечалась перестройка БЭА мозга, выражавшаяся в появлении медленных тета- и дельта-волн, сглаживании пика альфа-волн во всех отведениях.

На этапе разреза кожи отмечалось невыраженное

отличие показателей центральной гемодинамики по сравнению с предыдущим этапом исследования. Увеличились показатели ЧСС на 3,49% и СДД на 4,12%. На всех последующих этапах операции показатели центральной гемодинамики оставались стабильными. Систолическое и диастолическое давление в течение периода поддержания анестезии существенно не изменялось по сравнению с показателем исходного периода. Показатель ЧСС достоверно не изменялся, тоны сердца оставались ясными, пульс на периферических сосудах удовлетворительного наполнения и напряжения. На ЭЭГ во всех отведениях регистрировалось уменьшение диапазона быстрых волн с замещением медленной активности, нарастанием амплитуды дельта-волн. Волны располагались билатерально синхронно, без четкого пространственного распределения. Уменьшалась частота тэта-волн.

Период пробуждения был непродолжительным и колебался от 15 до 35 минут в зависимости от продолжительности операции. При более продолжительных операциях использование (бупивакаина), как компонента ЭА у больных первой группы, позволяло обеспечить длительный анальгетический компонент не только интраоперационно, но и в послеоперационном периоде. На ЭЭГ в периоде пробуждения наблюдалось постепенное исчезновение дельта-ритма, снижение амплитуды регулярного тета-ритма, увеличение амплитуды бета-волн и частоты альфа-волн. В большинстве случаев к концу операции более старшие дети экстубированы относительно быстро. Отмечалось восстановление мышечного тонуса, реакции зрачков на свет. Тоны сердца оставались ясными, показатель ЧСС увеличивалась на 15,43% и отмечалась тенденция к повышению А/Д (табл.2).

#### Изменения показателей ЧСС и АД. 1(в числителе) и 2(в знаменателе).

Таблица 3.

показатели	исход	премедикация	Вводный период	Травматичный момент операции	Конец операции
ЧСС	103,2±1,8	119,2±2,1*	113,9±1,9*	114,4±1,9*	115,5±1,7*
	102,9±1,7	116,8±1,7	111,1±1,7	112,8±1,6	114,6±1,1
АДс (мм.рт.ст.)	106,8±1,37	108,5±1,51	107,3±1,44	107,25±1,44	108,1±1,1
	103,1±1,34	107,3±1,64	105,2±1,50	106,2±1,55	106,1±1,2
АДд (мм.рт.ст.)	67,63±1,07	69,63±1,17	66,75±1,13	66,38±1,16	70,50±1,1
	65,1±1,30	69,1±1,66	64,75±1,60	66,00±1,63	69,30±1,8

Примечание: \* достоверность различий показателей по сравнению с исходным ( $p?0,01$ )

На этом этапе картина ЭЭГ была похожа с предыдущей группой, так как им проводилась аналогичная стандартная премедикация.

Как видно из таблицы 3, показатели центральной гемодинамики второй группы характеризовались некоторыми особенностями. На фоне премедикации отмечалось увеличение ЧСС на 15,52% и уменьшение УПС на 20,74% по сравнению с аналогичными показателями дооперационного периода. Изменение других показателей было незначительными. На ЭЭГ во всех отделах мозга

отмечались гиперсинхронизированные бета-волны, при этом, тета-волны оставались постоянными. Отсутствовали регионарные отличия волн.

На этапе вводного периода, на фоне введения лидокаина в эпидуральное пространство, изучаемые показатели гемодинамики (за исключением УПС) характеризовались уменьшением по сравнению с таковыми, отмеченными на этапе премедикации, соответственно: УИ, СДД, СИ, ФИ и ЧСС на 14,21% ( $P<0,05$ ), 3,98%, 8,57%, 4,19% и 2,79%. Показатель УПС

Сравнительная оценка динамики показателей центральной гемодинамики (M+m.)

Показатели	Динамика показателей на этапах исследования									
	1-й этап		2-й этап		3-й этап		4-й этап		5-й этап	
	1-гр.	2-гр.	1-гр.	2-гр.	1-гр.	2-гр.	1-гр.	2-гр.	1-гр.	2-гр.
УП	15,01±0,77	17,54±1,38	14,30±0,61	17,22±1,42**	15,20±0,52	16,55±1,15	15,22±0,93	16,99±1,03	16,41±0,31	17,78±1,21
ФИ	67,82±0,56	66,25±2,14	67,31±1,01	65,45±3,13**	66,55±0,5	64,98±3,01*	65,32±1,13	64,78±2,99*	69,03±1,01	67,39±2,7
ЧСС	120,1±3,71	118,8±4,78	120,1±3,05	127,5±5,23*	121,3±2,99	130,9±2,64*	120,1±3,01	133,8±3,22	125,7±2,22	136,4±2,98
УИ	39,21±1,66	40,33±1,31	39,26±1,19	39,34±1,22	38,01±1,20	37,99±1,12	38,22±1,11	42,91±1,27	40,01±3,00	41,90±1,81
СДД	79,16±1,71	78,19±2,24	79,01±1,66	78,45±2,21	82,21±2,03	84,67±2,67*	81,44±1,23	84,69±2,23*	82,34±1,28	83,45±2,34
СИ	3,90±0,21	4,82±0,31	4,16±0,22	5,12±0,27	3,99±0,21	4,41±0,22	3,98±0,19	5,34±0,25**	4,01±0,22	4,81±0,19

Примечание: \* - p < 0,05; \*\* - p < 0,01 - достоверно по сравнению с нормой; " p < 0,01 достоверно по сравнению с исходными значениями; ?p < 0,05; ? ?p < 0,01 - достоверно по сравнению с II группой.

возрастало на 17,97%. Через 15 мин после интубации трахеи наблюдалось достоверное увеличение показателя УИ на 20,44%, СИ на 21,65% и СДД на 8,53%, при этом, отмечалось уменьшение показателя УПС на 13,76% и тенденция к уменьшению показателя ФИ.

На этапе разреза кожи по сравнению с предыдущим этапом исследования отмечалось увеличение показателя СДД на 6,52%, ЧСС на 8,49%, СИ на 12,84% и УПС 13,44%.

Травматичный этап характеризовался увеличением АДс на 3,72% и АДд на 4,34%. Другие показатели изменялись незначительно. На ЭЭГ на фоне периодического появления низкочастотного тета-диапазона наблюдалась стимуляция высокочастотной составляющей, преимущественно бета-волн с некоторым уменьшением ее амплитуды. Минимальные изменения показателей наблюдались в конце операции.

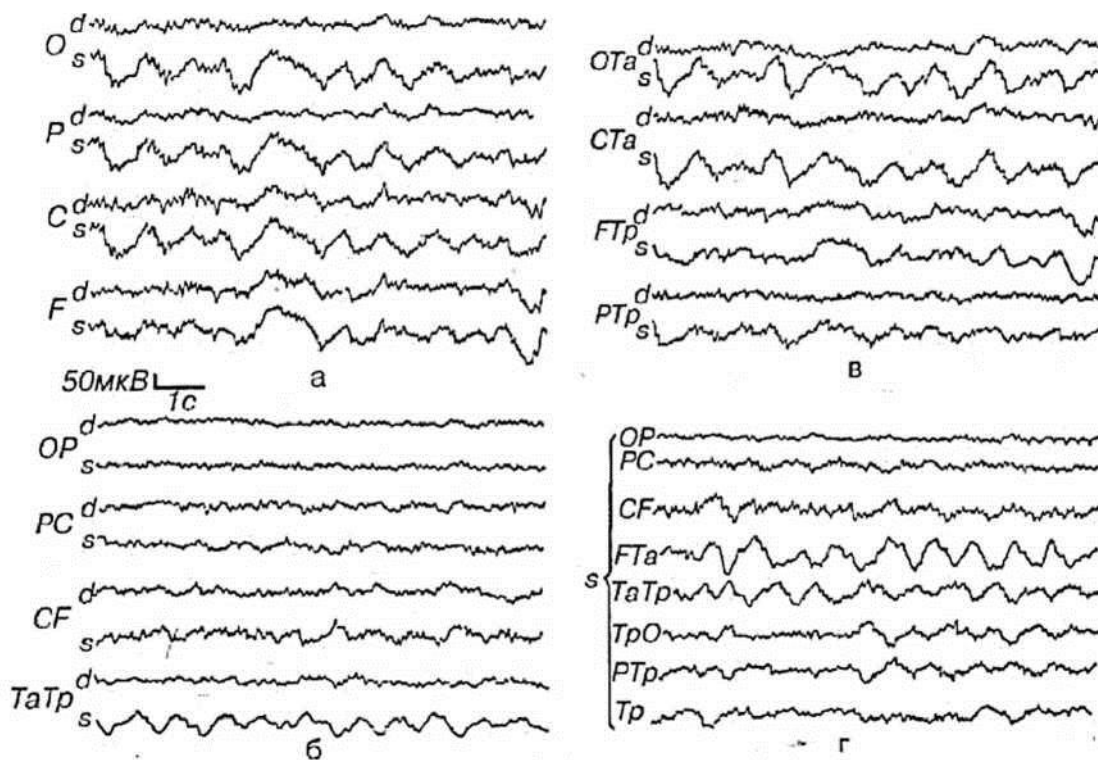


Рис.1. Пример определения локализации очага по ЭЭГ. а - монополярное отведение, синфазные 8-волны по всем отведениям слева; б- биполярные продольные отведения; 8-волны. в - поперечные и диагональные отведения; 8-волны явно преобладают в левой передневисочной области; г - отведения цепочкой. 8-волны явно преобладают в левой височной области и в отведениях, включающих общий электрод Та, имеют противоположные фазы.

На этом этапе картина ЭЭГ была похожа с предыдущей группой, так как им проводилась аналогичная стандартная премедикация.

На этапе пробуждения у пациентов второй группы, отмечалось увеличение показателя УИ на 9,7%, а в первой группе пациентов отмечалось уменьшение УИ на 1,1%, СИ на 12,2% и УИ на 2,2%. На ЭЭГ в периоде пробуждения регистрировались непостоянные десинхронизированные тета-волны, а также доминирующие регулярные высокочастотные волны, достигающие исходных величин. Результаты показывают незначительные изменения показателей центральной гемодинамики, характеризующих сохранность производительности сердца. Комбинированная мультимодальная анестезия на основе применения малых доз пропофола, фентанила в сочетании ЭА благоприятно влияет на основные параметры центральной гемодинамики и на абдоминальных оперативных вмешательствах у детей.

При проведении методики КММА препараты, обладали тенденцию к гипотензии. В связи с этим, была проведена интраоперационная инфузионная терапия (ИТ) в обеих группах исследуемых больных. В первой группе больных скорость ИТ составляла 15-20 мл/кг/ час, во второй группе больных - 17 - 22 мл/кг/час. Во второй группе больных учитывая относительно большого дефицита ОЦК, восстановление производилось препаратами ГЭК в дозе 10 мл/кг и солевыми растворами. При этом, гемодинамика сохранялась малоизмененной.

Таким образом, можно констатировать, что в подавляющее большинство детей основной группы достаточно благополучно перенесли абдоминальные вмешательства, вероятно, этому способствовал исходно выбранный метод анестезии. С этой позиции, весьма интересно позитивное влияние КММА и проводимая ИТ на показатели центральной гемодинамики при абдоминальных операциях у детей.

### Заключение

Проведенные нами исследования свидетельствуют, что эффективным способом купирования интраоперационного болевого синдрома у детей является КММА на основе применения малых доз препаратов: пропол, фентанил, ЭА бупивакаинум в сочетании с севораном, которая обеспечит эффективную анестезиологическую защиту детского организма от операционной травмы.

КММА отвечает всем требованиям, которые предъявляет современная детская анестезиология, обеспечивающая стабильность общего состояния больных, показателей центральной гемодинамики без подавления биоэлектрической активности головного мозга и соответственно успешное выполнение абдоминальных операций у детей.

### СПИСОК ЛИТЕРАТУРЫ:

1. Аксельрод Б.А. Время прохождения пульсовой волны: очередная попытка неинвазивного измерения сердечного выброса / Б.А. Аксельрод, И.А. Толстова, Т.А. Пшеничный [и др.] // Анестезиол и реаниматол - 2016. - Т.61 - №3. - С.178-82.
2. Александрович Ю.С., Суханов Ю.В., Вольхин И.В. Оценка эффективности парацетамола как компонента комбинированной анальгезии у детей в послеоперационном периоде // Анестезиология и реаниматология, 2009. -N 1.-С.58-62.
3. Багаев В.Г., Арсеньева Е.Н., Лукьянов В.И., Быков М.В., Сабинина Т.С., Амчелавский В.Г., Пинелис В.Г. Изменения маркеров нейронального повреждения при анестезиях ксеноном и севофлураном у детей //Российский педиатрический журнал, 2015.-

N 1.-С.25-29.

4. Брагина Т.А., Сафронов Б.Г., Александров А.Е., Волков И.Е. Использование метода регистрации длиннолатентных слуховых вызванных потенциалов в оценке гипнотического компонента анестезиологического пособия у детей //Детская хирургия, 2017.-N 4.-С.193-196.
5. Шарипова В.Х. Оценка адекватности мультимодальной анальгезии в периоперационном периоде при длительных травматичных оперативных вмешательствах // Журнал им. Н.В. Склифосовского Неотложная медицинская помощь. - 2015. - № 3. - С. 16-22
6. Manworren RC, McElligott CD, Deraska PV, Santanelli J, Blair S, Ruscher KA, Weiss R, Rader C, Finck C, Bourque M, Campbell B.Efficacy of Analgesic Treatments to Manage Children's Postoperative Pain After Laparoscopic Appendectomy: Retrospective Medical Record Review.AORN J. 2016 Mar;103(3):317.e1-11. doi: 10.1016/j.aorn.2016.01.013.
7. Kishore K., Agarwal A., Gaur A.Acute pain service // Saudi J. Anaesth. 2011. - Vol. 5, N. 2. - P. 123-124
8. Koller H, Zenner J, Gajic V, Meier O, Ferraris L, Hitzl W. The impact of halogravity traction on curve rigidity and pulmonary function in the treatment of severe and rigid scoliosis and kyphoscoliosis: a clinical study and narrative review of the literature. Eur Spine J. 2012; 21:514-529.
9. Koptan W, El Miligui Y. Three-staged correction of severe rigid idiopathic scoliosis using limited halogravity traction. Eur Spine J. 2012;21(6):1091-1098.
10. Helenius I, Mattila M, Jalanko T. Morbidity and radiographic outcomes of severe scoliosis of 90o or more: a comparison of hybrid with total pedicle screw instrumentation. J Child Orthop. 2014;8(4):345-352.
11. Teixeira da Silva LE, de Barros AG, de Azevedo GB. Management of severe and rigid idiopathic scoliosis. Eur J Orthop Surg Traumatol. 2015;25(1):7-12.
12. Медведева Л.А., Загорулько О.И., Белов Ю.В. Хроническая послеоперационная боль: современное состояние проблемы и этапы профилактики. Анестезиология и реаниматология. 2017;62(3):185-190.
13. Ежевская А.А., Прусакова Ж.Б., Гостенко А.М., Белова А.Н. Хирургический стресс-ответ и когнитивная дисфункция при операциях на позвоночнике: роль эпидуральной анальгезии. Анестезиология и реаниматология. 2017;62(3):185-190.
14. Соленкова А.В., Лубнин А.Ю., Коновалов Н.А., Асютин Д.С., Дзюбанова Н.А., Поддубская А.А. и др. Послеоперационная продленная эпидуральная анальгезия при спинальных нейрохирургических вмешательствах часть 1. Анализ эффективности и безопасности применения продленной эпидуральной анальгезии в сравнении с традиционными схемами послеоперационного обезболивания при спинальных нейрохирургических вмешательствах. Анестезиология и реаниматология. 2017;62(3):172-177.
15. Соленкова А.В., Лубнин А.Ю., Коновалов Н.А., Королишин В.А., Асютин Д.С., Мартынова М.А. и др. Послеоперационная продленная эпидуральная анальгезия при спинальных нейрохирургических вмешательствах часть 2. Влияние продленной эпидуральной анальгезии на общий воспалительный стресс-ответ. Анестезиология и реаниматология. 2017;62(3):178- 184.
16. Уколов К.Ю., Айзенберг В.Л., Аржакова Н.И. Эпидуральная анальгезия морфином при оперативном лечении сколиоза. Вестник интенсивной терапии. 2017;(1):32-36.
17. Acharya S, Palukuri N, Gupta P, Kohli M. Transcranial motor evoked potentials during spinal deformity corrections-safety, efficacy, limitations, and the role of a checklist. Front Surg. 2017;13(4):8.
18. Aleem AW, Thuet ED, Padberg AM, Wallendorf M, Luhmann SJ. Spinal cord monitoring data in pediatric spinal deformity patients with spinal cord pathology. Spine Deform. 2015;(3):88-94.
19. Kobayashi K, Imagama S, Ito Z, Ando K, Hida T, Ito K, et al. Transcranial motor evoked potential wave form changes in corrective fusion for adolescent idiopathic scoliosis. J Neurosurg Pediatr. 2017;19(1):108-115.
20. Gibson PRJ. Anaesthesia for correction of scoliosis in children. Anaesth Intensive Care. 2004;32(4):548-559.
21. Jameson LC. Transcranial motor evoked potentials. In: Koht A, Sloan TB, Toleikis JR. (eds.). Monitoring the Nervous System for Anesthesiologists and Other Health Care Professionals. New York: Springer; 2012:27-45.
22. Рябых С.О. Применение двойного деротационного маневра для коррекции сколиозов тяжелой степени. Гений ортопедии. 2013;(4):71-75.

23. Рябых С.О., Савин Д.М. Возможности оперативного лечения кифоза III типа методом "Pedicicle subtraction osteotomy". Гений ортопедии. 2013;(1):120-123.
24. Рябых С.О., Савин Д.М., Медведева С.Н., Губина Е.Б. Опыт лечения нейрогенных деформаций позвоночника. Гений ортопедии. 2013;(1):87-92.
25. Скрипников А.А., Сайфутдинов М.С., Рябых С.О., Криворучко Г.А., Шейн А.П. Балльная оценка результатов интраоперационного нейромониторинга при оперативной коррекции деформаций. Травматология и ортопедия России. 2015;4(78):53-61.
26. Гайдышев И.П. Анализ и обработка данных: специальный справочник. СПб.: Питер; 2001.
27. Трёмбач Н.В. Анестезия у пациентов с сопутствующими заболеваниями центральной нервной системы: обзор литературы. Вестник интенсивной терапии. 2017;(3):19-34.
28. Хить М.А., Колесов С.В., Колбовский Д.А., Морозова Н.С. Роль интраоперационного нейрофизиологического мониторинга в предотвращении развития послеоперационных неврологических осложнений в хирургии сколиотической деформации позвоночника. Нервно-мышечные болезни. 2014;(2):36-41.
29. Мороз В.В., Рыжков И.А. Острая кровопотеря: регионарный кровоток и микроциркуляция (обзор, часть 1). Общая реаниматология. 2016;12(2):66-89.
30. Мороз В.В., Рыжков И.А. Острая кровопотеря: регионарный кровоток и микроциркуляция (обзор, часть 2). Общая реаниматология. 2016;12(5):65-94.

Поступила 09.11. 2020