DOI: 10.38095/2181-466X-2020931-80-82 УДК: 616.14.3

СОСТОЯНИЕ ГЕМОДИНАМИЧЕСКИХ И МОРФОЛОГИЧЕСКИХ ПАРАЛЛЕЛЕЙ У ЖЕНЩИН С ПРЕЖДЕВРЕМЕННЫМИ РОДАМИ В АНАМНЕЗЕ

Г. Ю. Тураева
Андижанский государственный медицинский институт, Андижан, Узбекистан

Ключевые слова: излитие вод, преждевременные роды, акушерские осложнения.
Таянч сўзлар: қоғоноқ сувлари кетиши, муддатидан олдинги туғруқ, акушерлик асоратлари.
Key words: outflow of water, premature birth, obstetric complications.

Были обследованы 68 беременных, у которых беременность закончилась преждевременными родами в сроках гестации 22-36 недель. Были обследованы изменения, протекающие в системе мать-плацента-плод, изменения плацентарной в системе, было выявлено связь морфологических изменений между плацентой и эндометрия матки, а так же сравнительный их анализ.

АНАМНЕЗИДА ЭРТА ТУҒРУҚ МАВЖУД АЁЛЛАРДА ГЕМОДИНАМИК ВА МОРФОЛОГИК ПАРАЛЕЛЛАР ҲОЛАТИ

Г. Ю. Тураева
Андижон давлат тиббиет институти, Андижон, Ўзбекистон

26-32 ҳафта муддатда ҳомиладорлик эрта туғруқ билан якунланган 68 нафар аёллар текширувдан ўтказилган. Она-йўлдош-ҳомила ва йўлдош тизимидаги ўзгаришлар, йўлдош ҳамда бачадон эндометрияси ўртасидаги морфологик боғлиқлик ва уларнинг қиёсий таҳлили ўрганилган.

CONDITION HEMODYNAMIC AND MORPHOLOGICAL PARALLELS WOMEN WITH PREMATURE GENUS IN ANAMNESIS

G. Yu. Turaeva
Andijan state medical institute, Andijan, Uzbekistan

68 pregnant women were examined, whose pregnancy ended with premature birth in the gestation period of 22-36 weeks. Changes in the mother-placenta-fetus system, changes in the placental system in the system, connection of morphological changes between the placenta and the endometrium of the uterus, as well as their comparative analysis, were examined.

Среди причин, вызывающих досрочное прерывание беременности, лидирующее место занимают инфекционные факторы. Большое значение имеет функциональное и анатомическое состояние эндометрия, так как фундаментом имплантации является взаимодействие эмбриона и рецепторного аппарата эндометрия [Бапаева Г. Б., 2004; Краснопольский В. И. и соавт., 2004; Башмакова Н. Б. и соавт., 2006].

Целью исследования явилось изучение зависимости характеристик отдельных звеньев фетоплацентарной системы от морфофункционального состояния эндометрия при преждевременных родах

Материал и методы исследования: были обследованы 68 женщин со сроками беременности 22-36 нед., гестационный период у которых осложнился самопроизвольными преждевременными родами (основная группа). Контрольную группу составили 30 женщин с физиологическим течением беременности и срочными родами. У всех женщин основной и 25 женщин контрольной группы наряду с общеклиническим обследованием проведено бактериологическое и бактериоскопическое исследование содержимого уретры, влагалища и цервикального канала. Ультразвуковое исследование и допплерометрия кровотока в маточно-плацентарно-плодовом звене проведены у 45 беременных. Оценка фетометрических показателей проводилась с учетом нормативных таблиц, предложенных Стрижаковым А.Н. и соавторами. Регистрация кривых скоростей кровотока осуществлялась в маточных артериях, артериях пуповины и средней мозговой артерии. Кроме того, сразу после родов у 45 родильниц с преждевременными родами произведены штриховые соскобы эндометрия для проведения гистологического исследования и определения степени контаминации эндометрия инфекционными агентами методом ПЦР. Морфометрическое и морфологическое иссле-

дование плацент произведено у 37 женщин основной и 12 женщин контрольной группы.

Результаты исследования: в контрольной группе нормальные показатели мазков и влагалища обнаружены у 19 (76,0%) женщин, у остальных 6 (24,0%) выявлены признаки кандидозного вагинита без клинических проявлений данного заболевания. В основной группе при бактериологических посевах мазков II ст чистоты влагалища обнаружена всего лишь у 9 (9,8%) пациенток. Среди воспалительных заболеваний нижнего отдела гениталий наибольшая частота принадлежала неспецифическому вагиниту (37,0%), вагинальный кандидоз выявлен в 21,7%, бактериальный вагиноз в 13,0%, трихомонадный кольпит в 5,4%, микст-инфекция в 13,0% случаев среди женщин основной группы.

Из 43 ПЦР-исследований соскоба эндометрия в 14 (32,6%) случаях инфекция в эндометрии не обнаружена. В остальных случаях обнаружено: из моновирусов - ВПГ (11,6%), ЦМВ (4,7%). Сочетание ВПГ и ЦМВ инфекции наблюдалось в 13,9% случаев. Из бактериальных инфекций: хламидии в сочетании с уреаплазменной инфекцией в 9,4% случаев. В 16,3% случаев отмечено сочетание хламидии и ВПГ, в 11,6% случаев сочетанием ВПГ с микоплазменной и хламидийной инфекцией. Таким образом, в 67,5% случаев у женщин с преждевременными родами обнаружена контаминация эндометрия инфекционными агентами.

Нами проведено также гистологическое исследование соскоба слизистой эндометрия у 37 женщин с недонашиванием. Обобщение результатов гистологического исследования эндометрия позволило выявить 3 варианта патоморфологических изменений эндометрия

При I варианте - 19 (30,2%) случаев - незначительные участки дистрофии эпителиальных клеток чередовались с участками нормального эпителия париетального эндометрия, с равномерным развитием стенок спиральных артерий. В якорных ворсинах выявлялись участки цитотрофобласта, свидетельствующие о его полноценной инвазии. Данный вариант был обозначен нами как «эндометрий без патологических изменений».

II вариант - 29 (46,0%) случаев - характеризовался наличием воспалительных инфильтратов в париетальном эндометрии с лейкоцитарной инфильтрацией под маточным эпителием, что свидетельствовало о восходящем пути инфицирования, а также некроз отдельных децидуальных клеток. В маточно-плацентарной области отмечались мелкие очаги кровоизлияний, по периферии которых наблюдался некроз окружающих пластов децидуальных клеток. При этом варианте преобладали воспалительные изменения эндометрия.

При 3-м варианте - 15 (23,8%) случаев - на фоне воспалительной реакции париетального эндометрия обнаружен некроз многих децидуальных клеток, очаговый фиброз стромы, склероз стенок многих спиральных артерий, признаки артериита, наблюдалась поверхностная трофобластическая инвазия, приводящая к неполной гестационной перестройке спиральных артерий. При этом варианте, по нашим наблюдениям, превалировали склеротические изменения эндометрия.

Изучив характеристики отдельных звеньев фетоплацентарной системы при преждевременных родах, мы попытались найти зависимость выявленных изменений в системе мать-плацента-плод от состояния эндометрия (рис.1).

Анализ перинатальных исходов показал, что беременность у женщин с незначительными изменениями эндометрия завершилась рождением детей досрочно, но состояние этих детей было удовлетворительным (17 новорожденных). Средняя оценка по шкале Апгар составила 5,7±0,3 баллов. При 2-м варианте изменений эндометрия перинатальные исходы были хуже: средняя оценка по шкале Апгар составила 4,3±0,2 балла (27 новорожденных).

При 3-м варианте морфологической картины эндометрия на фоне критических нарушений кровотока и выраженной деструкции плаценты закономерным было рождение детей в тяжелом состоянии (19 новорожденных). Из них 7 новорожденных находились в критическом состоянии, гибель плодов отмечена в 8 случаях.

Выводы: 1. Определяется прямая зависимость состояния гемодинамики и морфологических изменений плацент от состояния эндометрия.

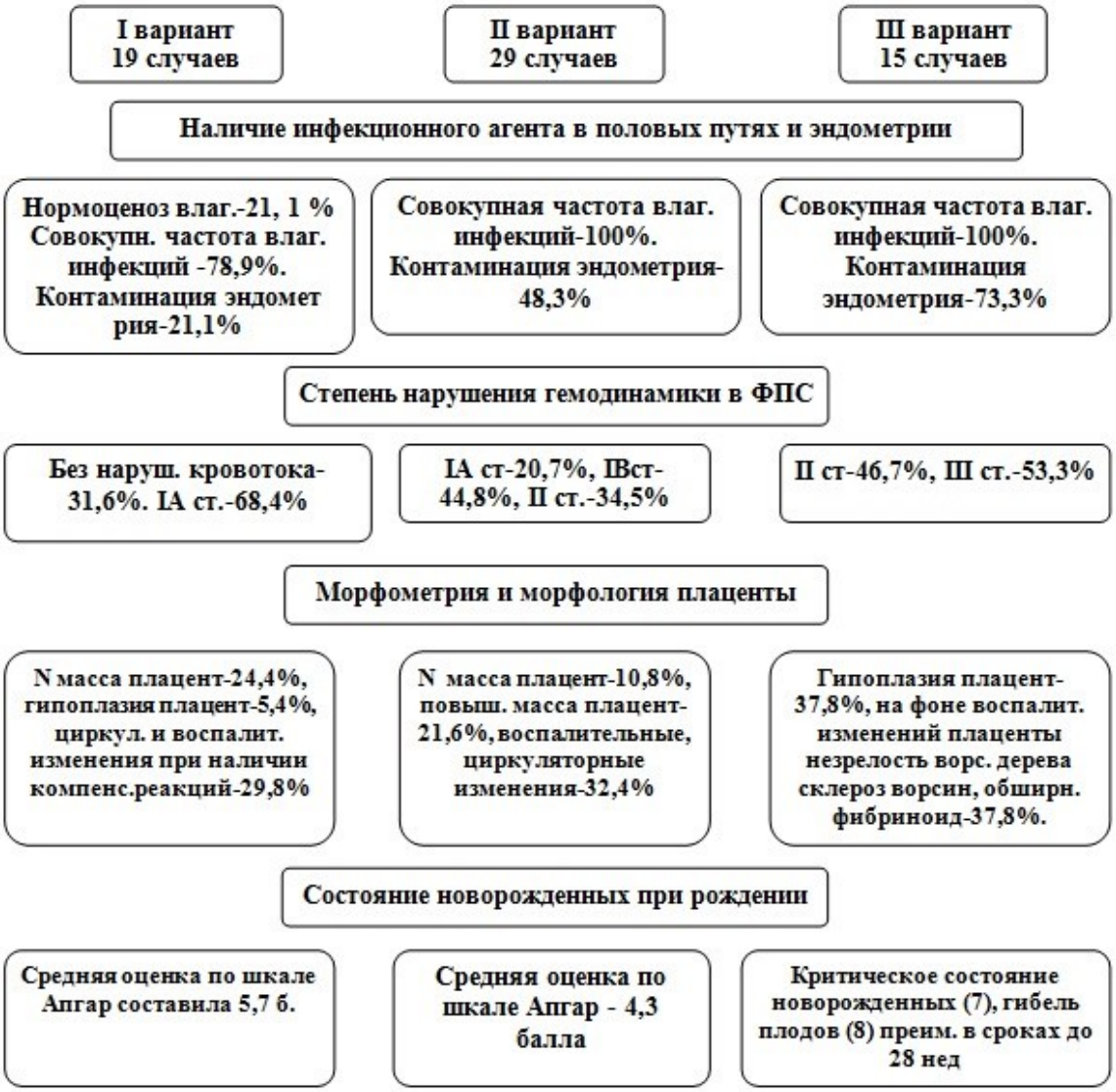

Рис. 1. Частотный анализ зависимости изменений в ФПК от состояния эндометрия.

2. Носительство инфекции во время беременности не всегда является необходимым условием проявления патогенетических свойств инфекционных агентов. Патогенное действие инфекционных агентов реализуется в эндометрии при различных его патологических изменениях, в частности, морфофункциональной неполноценности.

3. На основании вышеизложенного представляется необходимым повышение эффективности лечения невынашивания беременности путем тщательной подготовки эндометрия к беременности.

Использованная литература:

1. Бапаева Г. Б. Перинатальные аспекты привычного недонашивания беременности // Новости дерматовенерологии и репродуктивного здоровья. - 2004. - №4. - С. 49-53.
2. Демидова Е. М., Анкирская А. С., Земляная А. А., Ежова Л. С. Ведение женщин с привычным невынашиванием беременности и хроническим эндометритом // Акушерство и гинекология. - 1996. - №4. - С. 45-47.
3. Краснопольский В. И., Серова О. Ф. и др. Влияние инфекции на репродуктивную систему женщин // Российский вестник акушера-гинеколога. - 2004. - №5. - С. 26-29.
4. Тютюнник В. Л., Бурлев В. А., Зайдиева З. С. Морфофункциональное состояние системы мать-плацента -плод при плацентарной недостаточности и инфекции // Акушерство и гинекология. - 2003. - №6. - С. 11 -15.